



Flicka med hälta

Eira Stokland
Barnröntgen, Drottning Silvias barn- och ungdomssjukhus /
Sahlgrenska Universitetssjukhuset
Göteborg

Röntgenveckan Örebro 2010

SFR:s barnbidrag: Fallgröpar och höjdpunkter

1.5 årig flicka med hälta

- Drygt en månads anamnes
- Nu inlagd pga tillkomst av smärta
- CRP normal, haft feber

Röntgenveckan Örebro 2010

SFR:s barnbidrag: Fallgröpar och höjdpunkter

Hälta hos barn och ungdomar (skilda orsaker i olika åldrar)

- Ortopediska tillstånd (t.ex. coxitis simplex, fraktur, Perthes, epifyseolys)
- Infektion
- Juvenil kronisk artrit m.m.
- Reaktiva tillstånd efter infektion och vaccination, malignitet (t.ex. leukemi, hos äldre skelettumörer)

Röntgenveckan Örebro 2010

SFR:s barnbidrag: Fallgröpar och höjdpunkter

Perry et al. Evaluating the child who presents with an acute limp
BMJ Aug; 2010

Jacobson S, Hansson G. The limping child In: Children's orthopaedics
and Fractures, Springer 2010

Hälta Differentialdiagnoser hos barn 0-3 år

- Fraktur eller mjukdelsskada (toddler eller barnmisshandel)
- Septisk artrit eller osteomyelit
- Kongenital höftledsluxation
- Övrigt

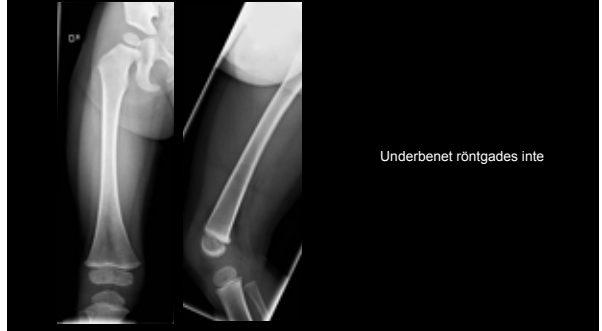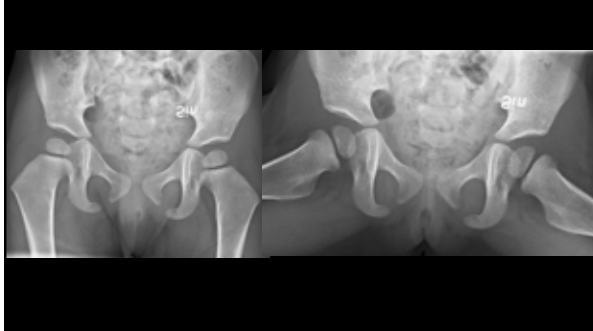Röntgenveckan Örebro 2010

SFR:s barnbidrag: Fallgröpar och höjdpunkter

Radiologisk utredning

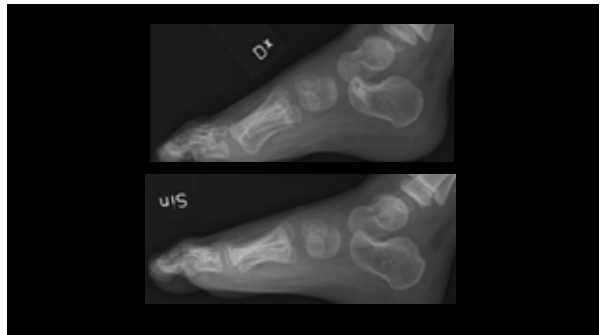
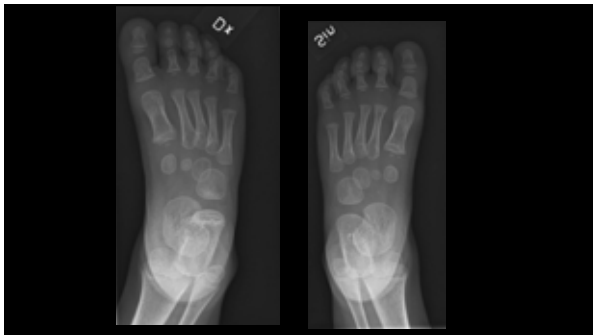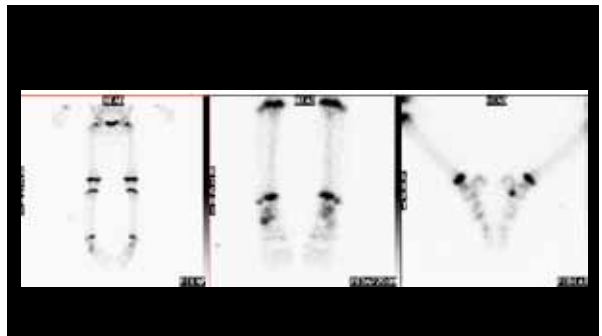
Röntgenveckan Örebro 2010

SFR:s barnbidrag: Fallgröpar och höjdpunkter



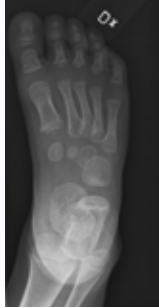Nästa steg

Röntgenveckan Örebro 2010 SFR:s barnbidrag: Fallgröpar och höjdpunkter



Skleros i calcaneus

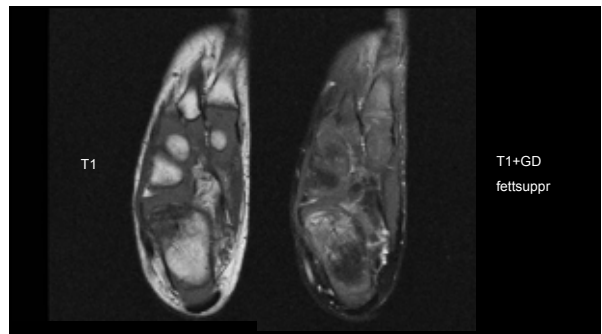
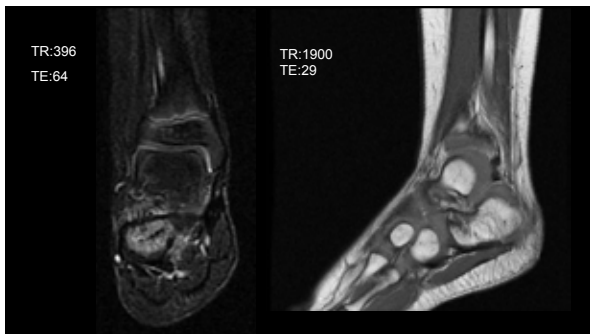
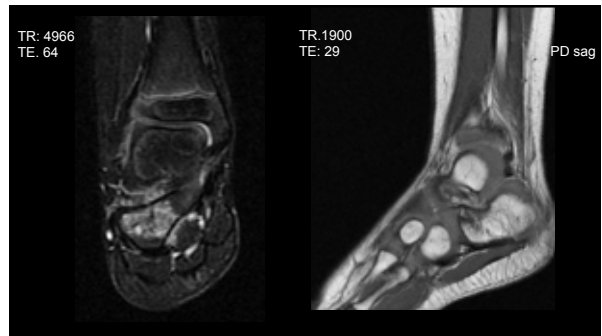
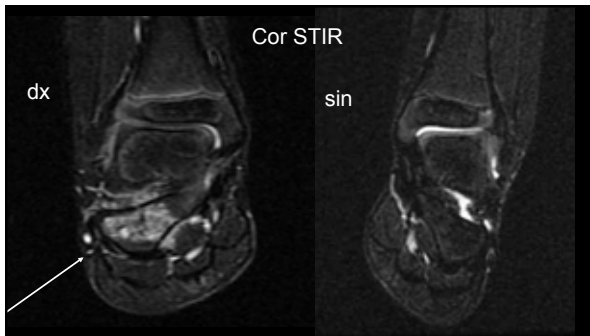
- Fraktur i läkning
- Osteomyelit
- ?



Fortsättning?

Röntgenveckan Örebro 2010

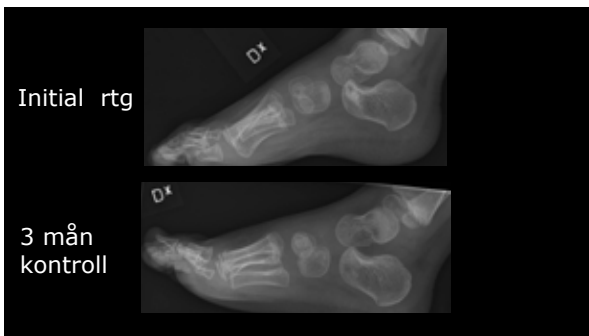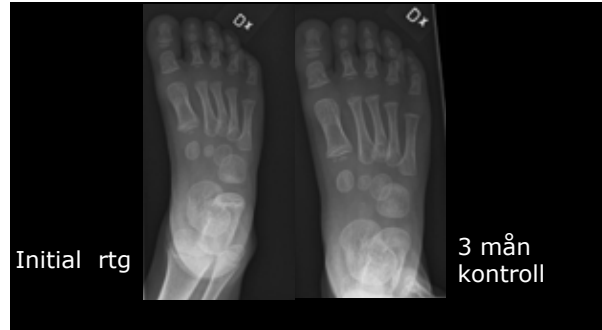SFFE:s barnbidrag: Fallrapor och höjtpunkter



Diagnos: Calcaneusfraktur
Ytterligare uppföljning?

Röntgenveckan Örebro 2010

SFR:s barnbidrag: Fallgröpar och höjdpunkter



Vad säger litteraturen?

Röntgenveckan Örebro 2010

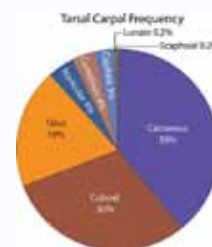
SFR:s barnbidrag: Fallgröpar och höjdpunkter

Starshak et al: Occult fracture of the calcaneus another toddlers fracture. Pediatric Radiol 1984; 14:37-40

Röntgenveckan Örebro 2010

SFR:s barnbidrag: Fallgröpar och höjdpunkter

Alan E. Oestreich et al
Stress fracture of the foot and ankle
Pediatr Radiol (2010) 40:1387-1389



Röntgenveckan Örebro 2010

SFR:s barnbidrag: Fallgröpar och höjdpunkter



Take home

- Överväg odislocerad fraktur i calcaneus (minimal fissur eller normal fotröntgen akut) hos små barn med hålla av oklar genes .
- Prognos: Mycket god