

## Extremt viktiga extremitetsundersökningar

Johan Wassélius  
Kärlkliniken i Malmö  
- en extremt sydlig kärlklinik

## Extremt viktigt!

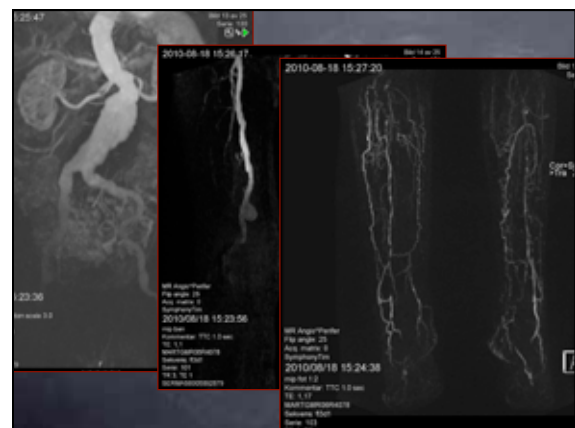- För att selektera "rätt" patient
- För att vara extremt förberedd
- För att nå extremt bra resultat
- För att det går åt extremt lite tid, strålning och kontrastmedel

Nu blir det extremitetsbilder!

## Fall 1 - Remissen

Pigg farbror född 1922 med litet sår på en tå på vänster fot. Kan Ni göra något snabbt och enkelt endo??

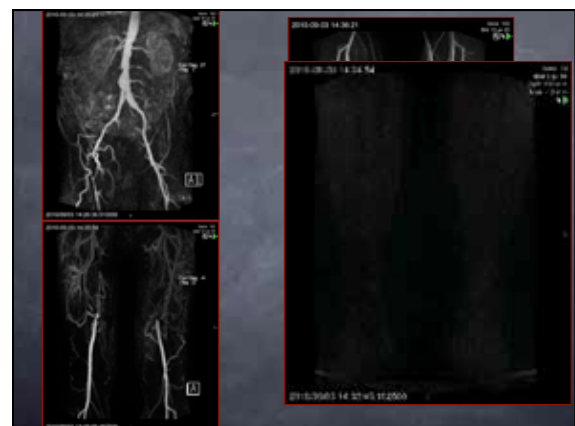
- Kirurg 33 år



## Fall 2 - Remissen

Claudicatio med vilovärk höger ben. Duplex på KlinFys visar SFA-ocklusion. Kan Ni rekanalisera?

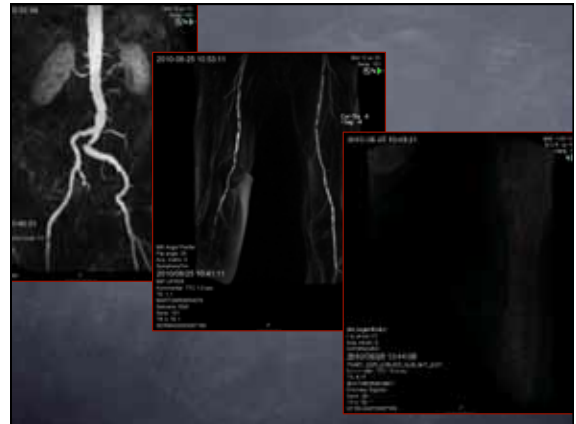
- Docent 53 år



## Fall 3 - Remissen

Vilovärk vänster ben. Höger ben amputerat.  
Duplex på Klinfys visar SFA-förändringar.  
Tacksam endo.

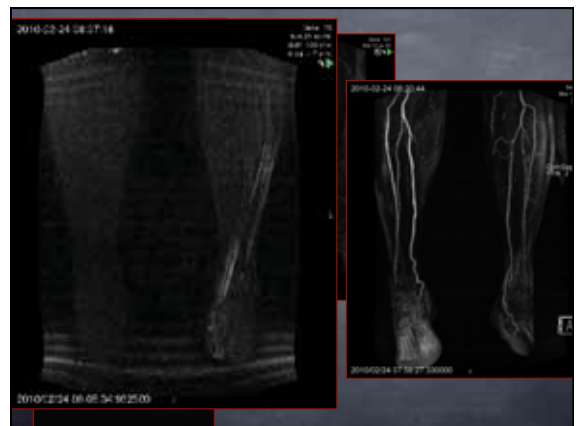- Samma docent 53 år



## Fall 4 - Remissen

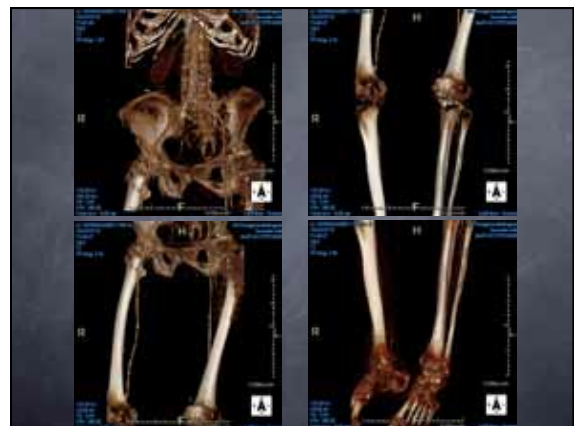Akut insjuknande med vilovärk vänster ben.  
Tidigare frisk. Emboli?

- Vikarierande underläkare 23 år



## CT då??

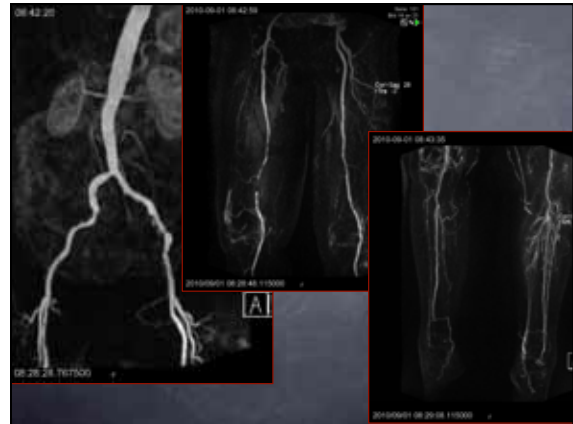- God tillgänglighet
- Ser genom stentar
- Extremt kalkiga kärl
- Extremt dåliga njurar



## Fall 5 - Remissen

Rökande claudicant med 50 meters gångsträcka  
där ultraljud visar högersidig SFA-okklusion.  
Tacksam SAP.

- Kärlkirurg 55 år



## Fall 6 - Remissen

Ingen tidigare claudicatio. Nu svår claudicatio  
med ultrakort gångsträcka och vilovärk. Akut  
insjuknande. Emboli?

- Kärlkirurg 40 år

