

Vanlig "slätröntgen"

-

är inte det omodernt?

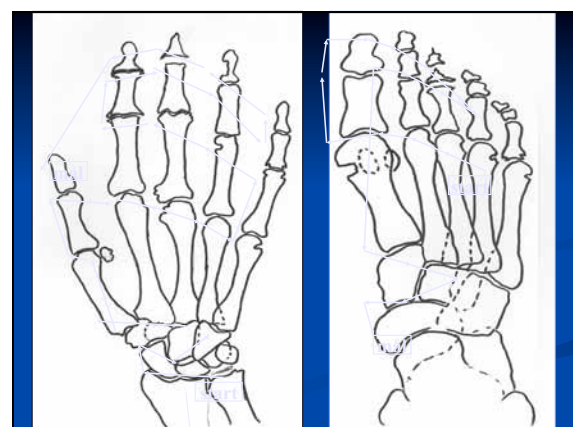
Inga Redlund-Johnell
SUS, BFC, Lund

"Slätröntgen" vid reumatiska sjukdomar.

- Bowker GE, Lindsay J: The Skiagraphy of Rheumatoid Arthritis. Edinb Med J 1907; 317-320.
- Ström S: A case of arthropathia psoriatica. Acta Radiologica 1920-1921; 1, 21-25
- Köhler A: Typical alterations of the bones in gout. Archives of the Roentgen Ray 1912, 17; 330-333
- Werwath K: Abnormal calcium deposition inside the knee, a contribution to the question of the primary 'meniscopathy'. RÖFO 1928; 37:169-171.

Systematiserat granskande

- Finns erosioner/usurer/destruktioner och var?
- Hur är de belägna i förhållande till ledspalten?
- Finns dito i proc. unguicularis eller sesamben?
- Finns broskreduktion?
- Finns enthesit/proliferativa förändringar?
- Finns lokal eller generell osteoporos?

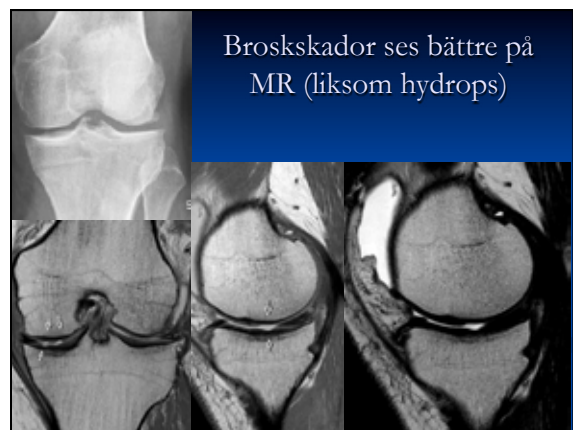
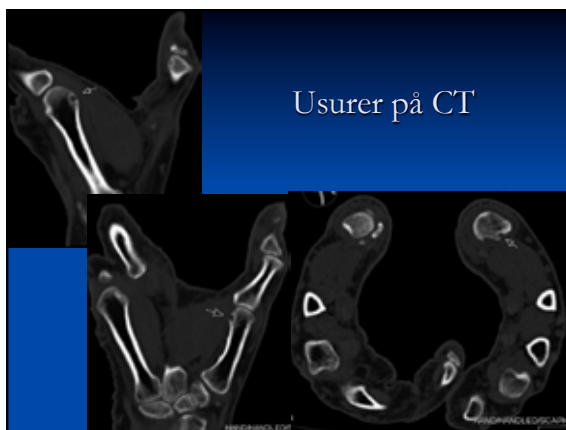
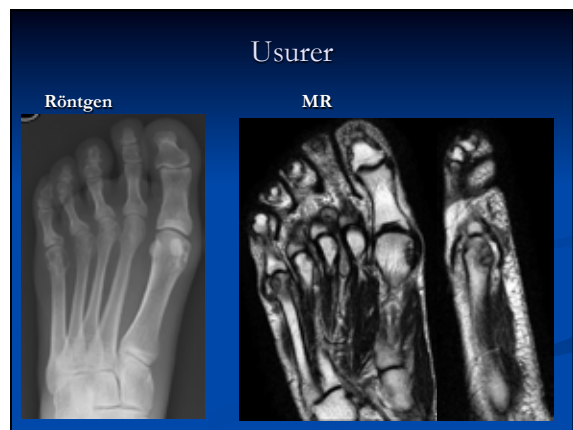
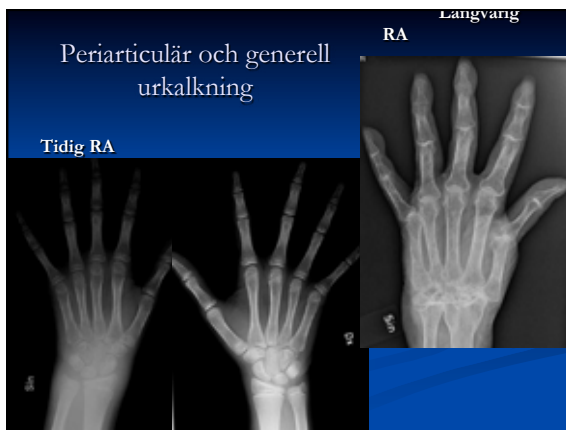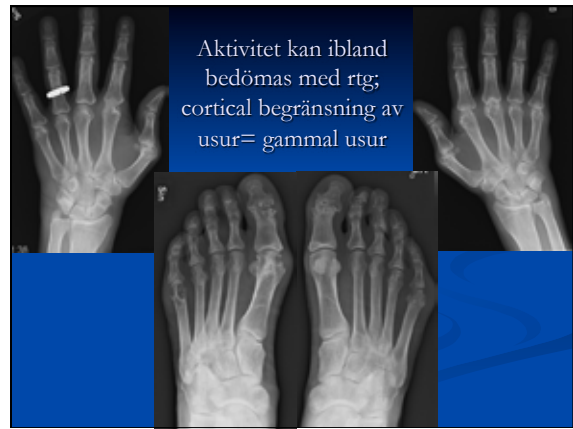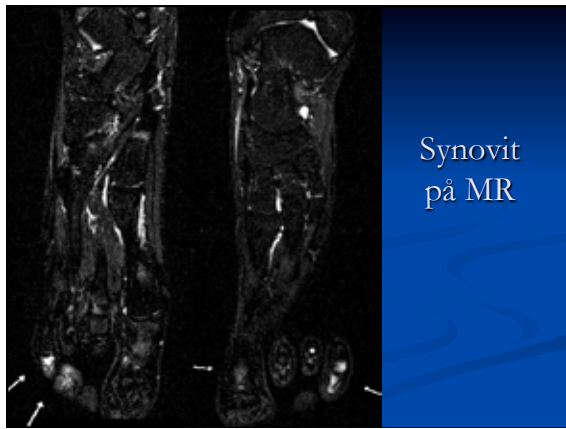


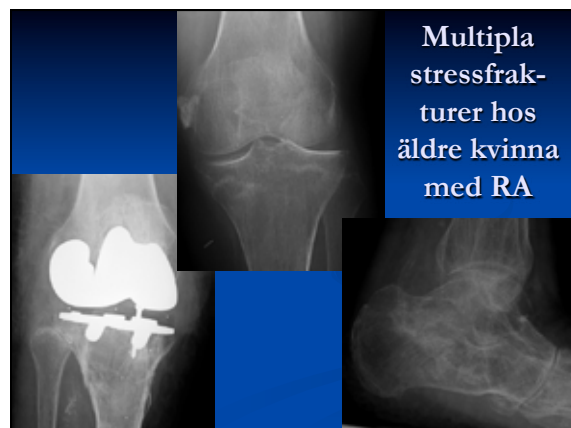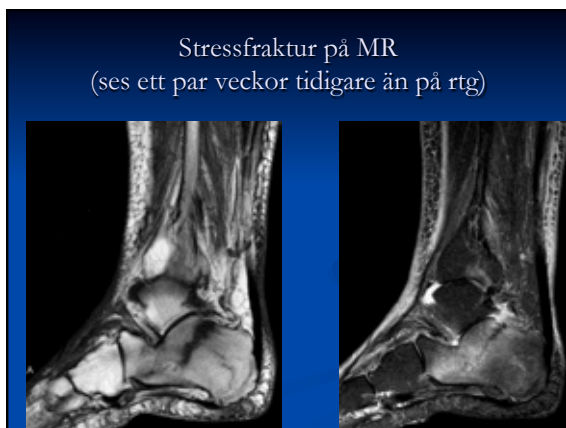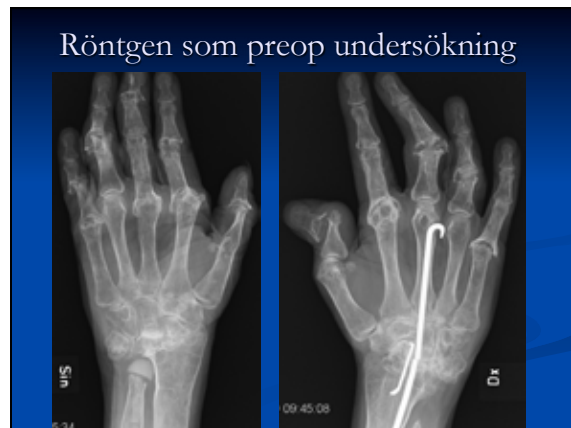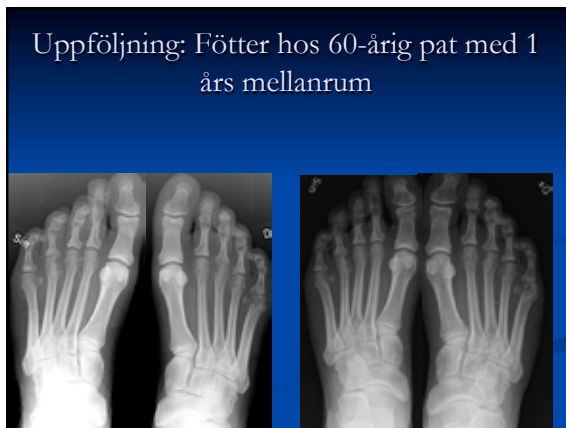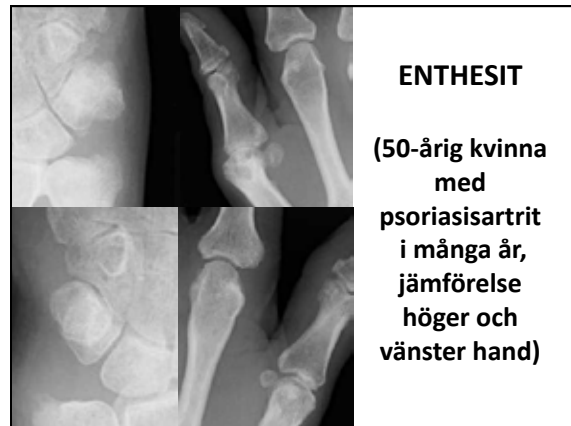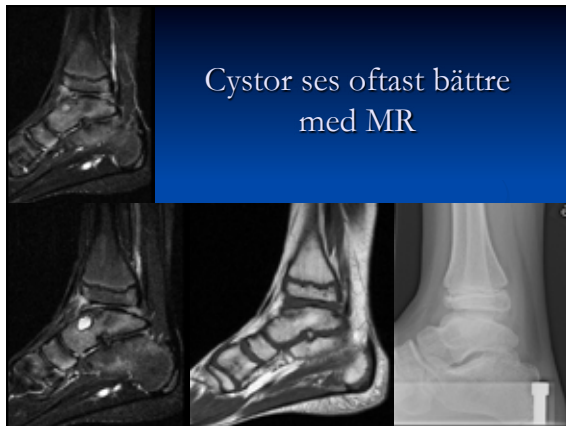Klassiska tecken vid

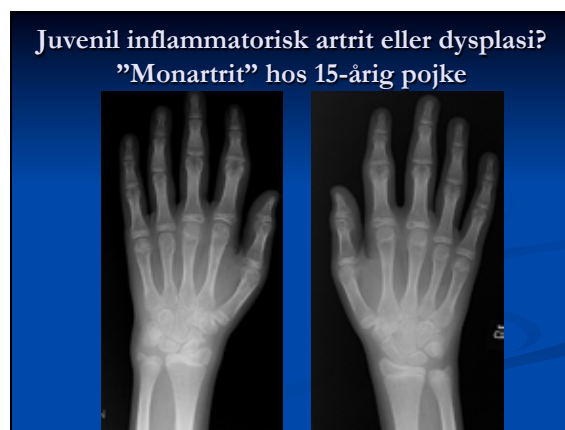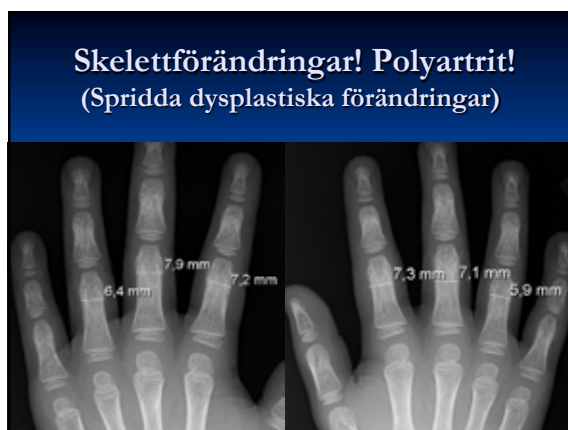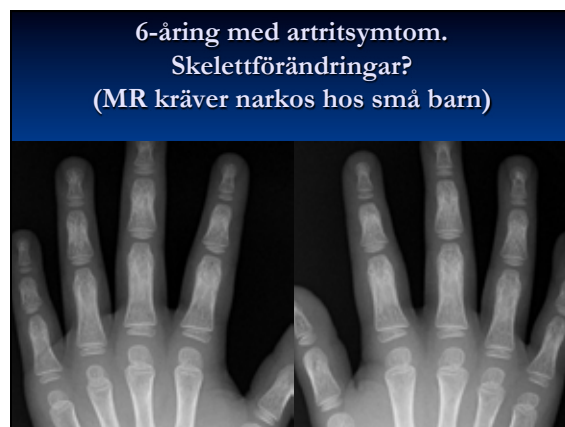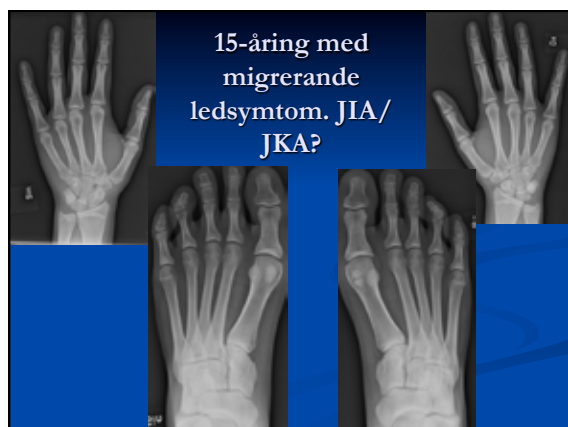	artrit		artros
■ klinisk synovit	+	■ klinisk synovit	(+)
■ broskreduktion	+	■ broskreduktion	+
■ usurer	+	■ usurer - (+ i DIP och PIP vid erosiv artros)	
■ urkalkning	+/-	■ urkalkning	-
■ cystbildning	+	■ cystbildning	+
■ subchondral scleros	-	■ subchondral scleros	+

Förändringar vid artrit

	Rtg	MR	ULJ
■ synovit		+	+
■ periartikulär urkalkning	+		
■ generell urkalkning	+		
■ erosioner, usurer	+	+	+
■ broskreduktion	+	+	?
■ cystbildning	+	+	
■ enthesit	+		?
■ billig	+		+
■ går att göra överallt	+		?
■ (speciell kompetens krävs)		+	+

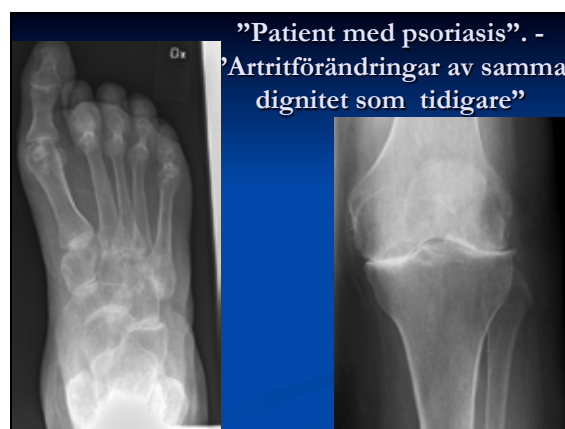

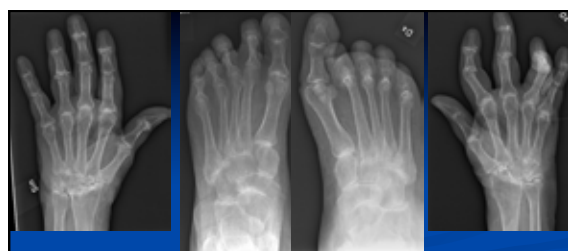




Granskningsremiss: Pat med psoriasisartrit och njuramyloidos. Tacksam demonstration av rtg fötter och knäleder

(Primär amyloidos finns i hjärta, tunga, muskler och synovia, men vid sekundär amyloidos ses upplagring i lever, mjälte, njurar och binjurar)





RA <ul style="list-style-type: none">■ Usurer■ Broskreduktion■ Ingen enthesit■ Nedsatt kalkhalt■ Destruktioner	Psoriasis <ul style="list-style-type: none">■ Usurer■ Broskreduktion■ Enthesit■ Ordinär kalkhalt■ Destruktioner
---	--



50-årig pat med artrit i foten under 3 års tid



RA till vänster och psoriasis nedan



70-årig man med artrit i lillfingret



73-årig man med gikt. Bevarad ledspalt. Usurer långt ifrån leden



Brosk- och senförkalkningar vid pyrofosfatartropati (CPPD)

