



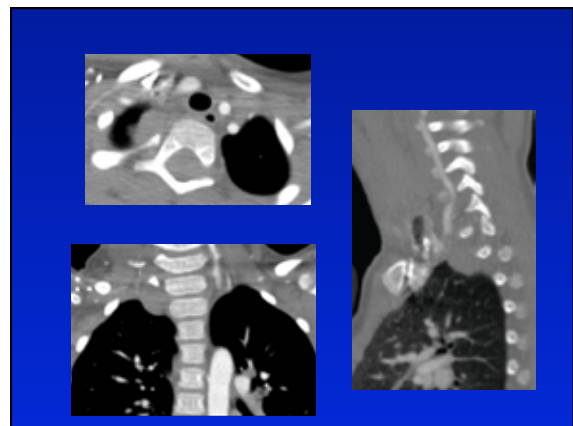
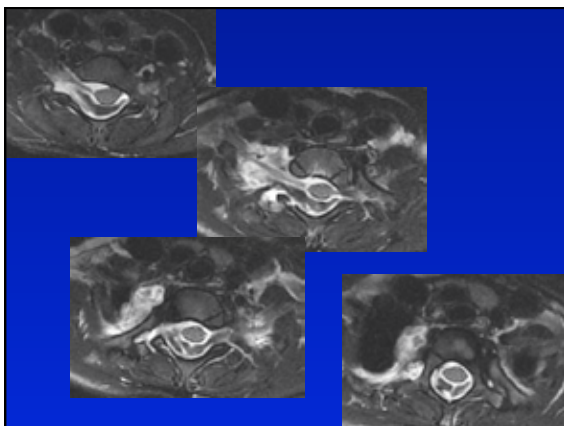
Håkan Boström  
Drottning Silvias Barn- och Ungdomssjukhus

Röntgenveckan Örebro 2010

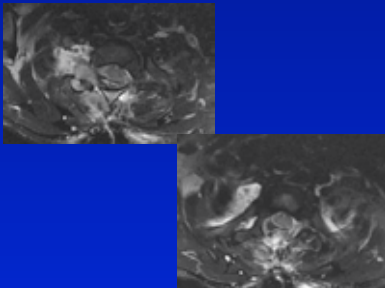
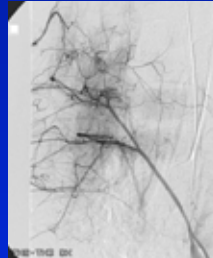
- Flicka 5 år, tidigare frisk
- Sedan 4 v intensiva smärtattacker nacke, övre rygg, skuldror 1 g / v. Inget trauma
- Försämring - sedan 3 dygn dagliga attacker

- Utredd initialt med röntgen hals-bröstrugg, thorax, axlar, överarmar, CT hjärna - samtliga u.a.
- Inga infektionstecken, normala lab.prover, inga tumörmarkörer

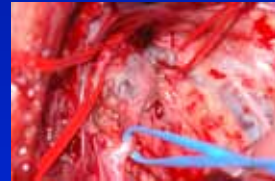- Sover inte, vill inte äta
- Svårundersökt, arg(!) går med armarna över huvudet.
- Morfinkrävande smärtor
- Borrelia? Diskit? Intraspinal process?



- Laminectomi Th1 - Th2
- Perop. våldsamt blödning



- Op extirpation av tumör under sympatiska gränssträngen



- Makroskopiskt venös missbildning

- Postop kliniskt förbättrad, morfin utsatt
- Sequelae: Horner syndrom, parestesier och nedsatt kraft hö hand