

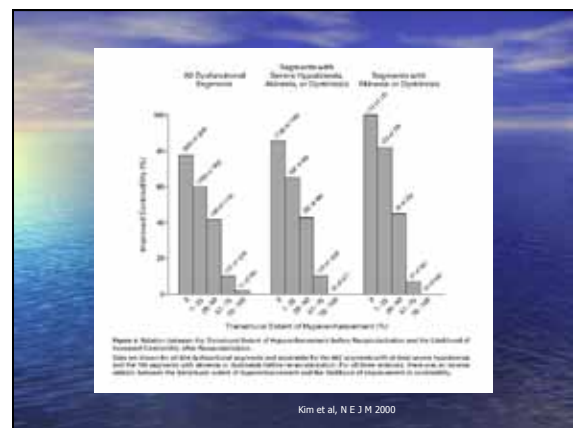
Hjärt-MR/viabilitet ol, med dr Anders Kahari, Röntgenkliniken USD

- Cine-serier i standardprojektionerna; 2-,3-,4-kamrar + kortaxel
- Late enhancement, 15 minuter efter Gadoliniumkontrast; 2-, 4-kamrar + kortaxel
- Tidsgång 45 - 60 minuter
- Svart myocard är viabelt
- Ärrvävnaden lyser vit

Kranskärsanatomin – översiktligt visad med coronar-CT

LAD
CX
DX

Kim et al, N E J M 2000



Patient 1 (PUMI-studien)

Ingen infarkt - helt viabelt myocard

Patient 2: Framväggsinfarkt 3 år innan coronarangiografien

Inga bröstsmärtor. Utvecklat hjärtsvikt IIIA-B

