

Peter Hochbergs

Klinikchef / överläkare barnsektionen
BFC (Bild- och funktionsdiagnostiskt centrum)
Skånes universitetssjukhus, Lund

FALL 1:

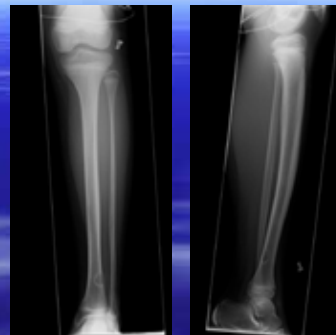
11-årig pojke

Diagnos: Ewings sarkom höger sidas
proximala humerus för ett år sedan.

Opererad med excision och rekonstruktion med
tumorprotes.

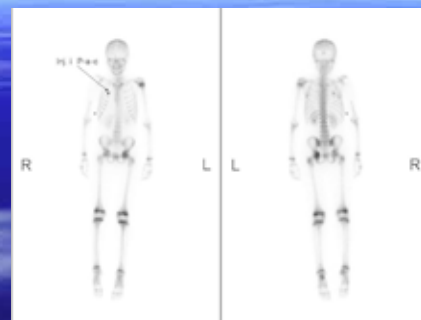Inför avslutad cytostatikabehandling
kommer för kontroll i maj.
Sedan slutet av april värk i vänster
underben.

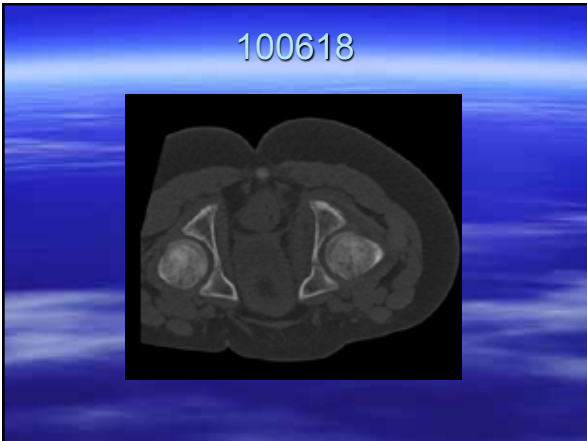
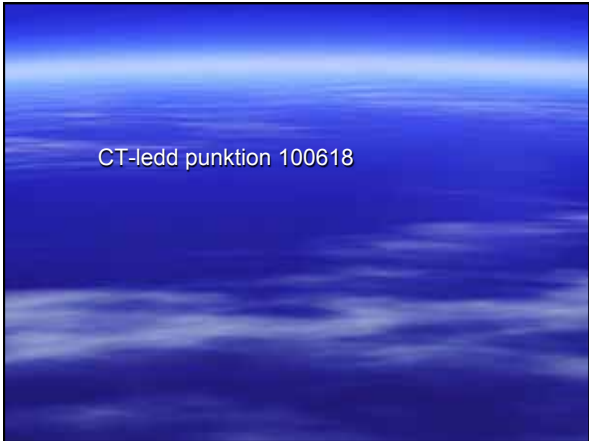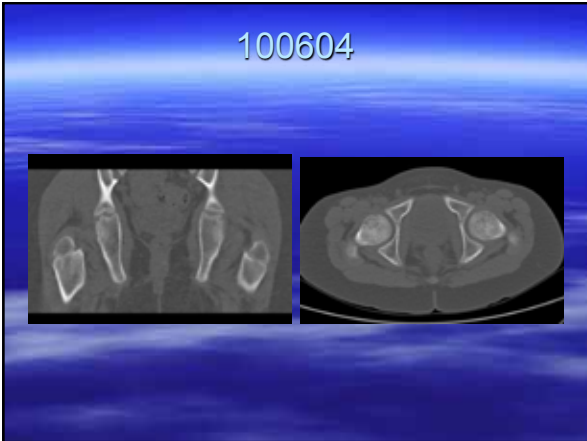
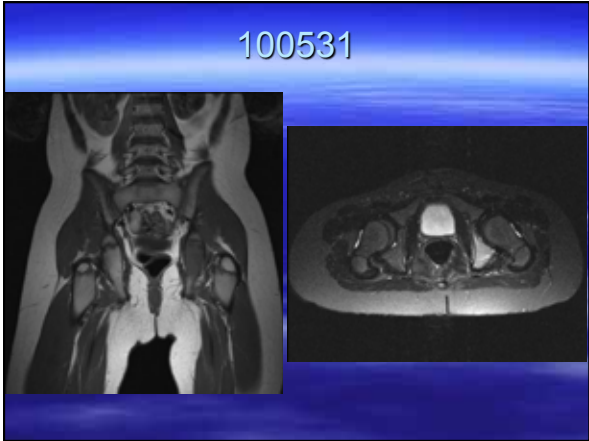
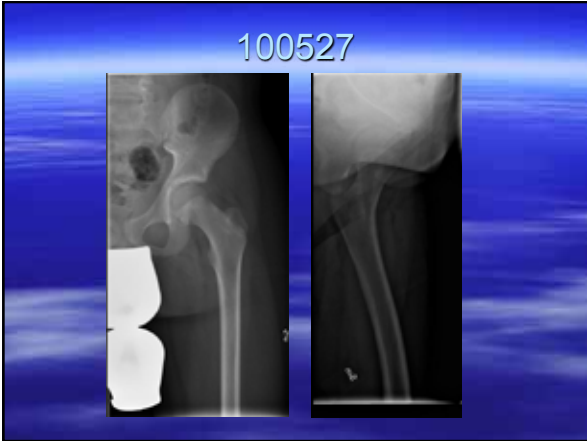100517



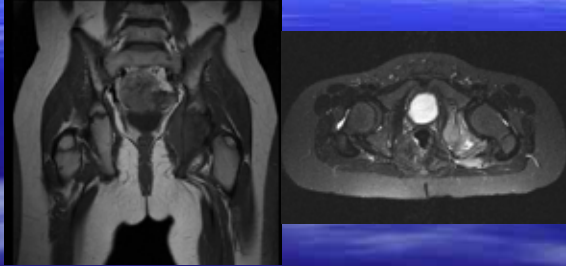
Non-ossifying fibroma
Fibrös kortikal defekt

100526





100729



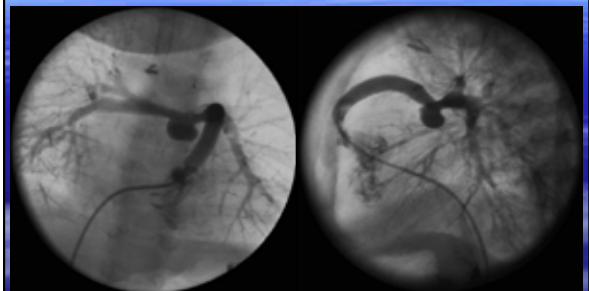
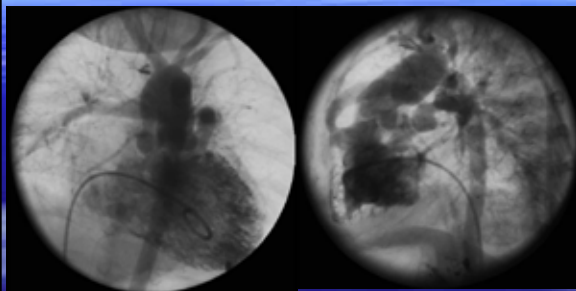
Tidigt i förloppet stämmer inte bilden med läroboken?

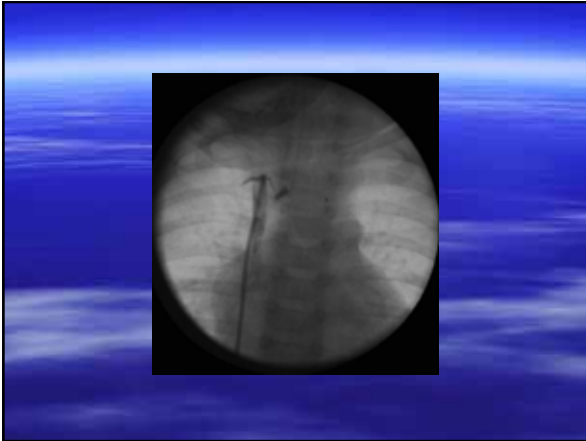FALL 2

2 år och 10 månader gammal pojke.
Intrauterint diagnos: hypoplastisk vänsterkammare.
Föddes med sectio.

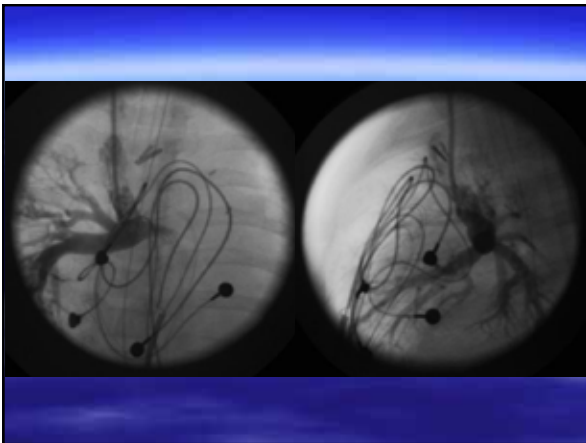
Operation

Tredje levnadsdygnet opererad med Norwood inkl SANO-shunt





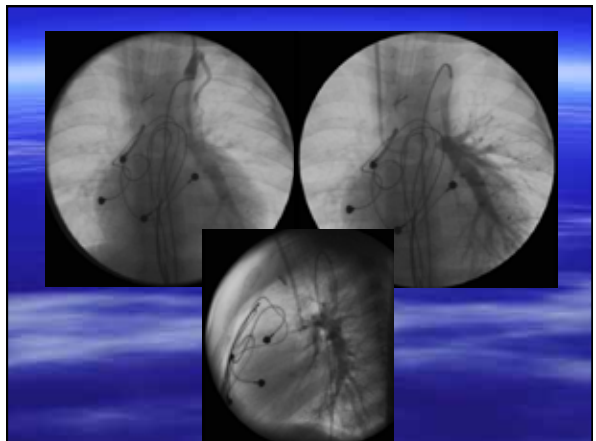
Operation
Vid 4 månaders ålder opererad med Glenn bilateralt.
Pacemaker på grund av AV-block



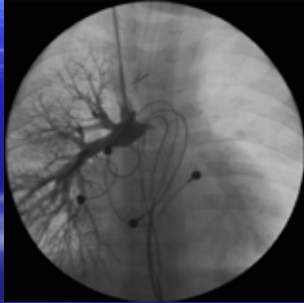
Oklusion vänstersidig Glenn-anastomos

A circular fluoroscopic image showing the catheter in the venous system. The text above indicates that the left Glenn anastomosis is occluded.

Operation
Får en vänstersidig BT-shunt

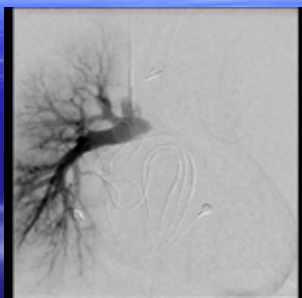


Ocklusion av centrala delen av lungartären

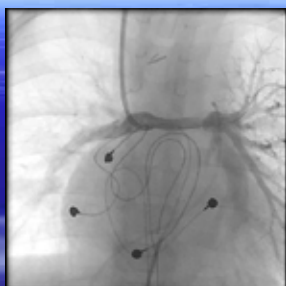

Operation
Operation med lungartärplastik

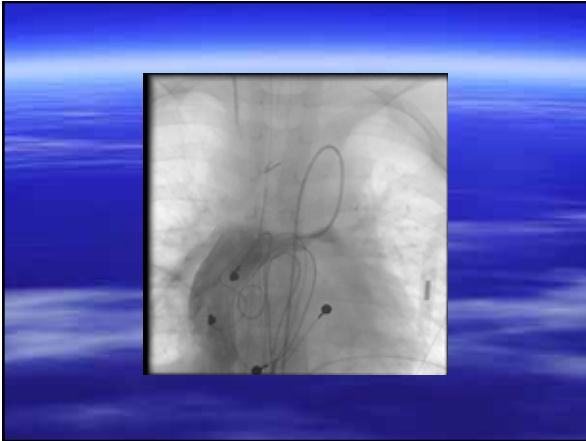Ocklusion igen av centrala lungartären



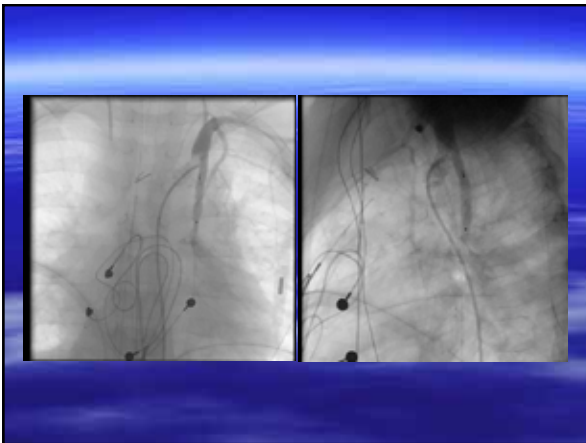Intervention
Stentning



Operation
TCPC (total cavo-pulmonell connection)
Korrektion



Intervention
Sätter plugg i BT-shunten



Eventuellt kommande intervention med
stentning av stenosen i lungartären.