

FALLGROPAR OCH HÖJDPUNKTER; fler fall

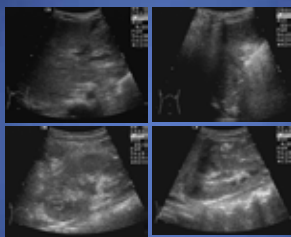
Marika Lidegran
Barnröntgen, Astrid Lindgrens barnsjukhus
Karolinska Solna



Fall 1; Anamnes

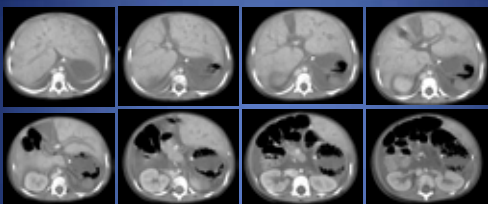
- 1 år 9 mån gosse
- Tidigare frisk och pigg
- Hög feber
- Fulminant sepsis med hypotoni, utbredda echymoser, perifert kall, extremitetsischemier

Fall 1; Radiologi



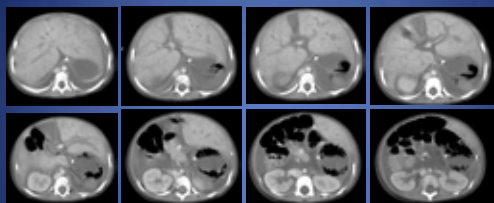
- Lungröntgen – normal
– tillkommer ödem
- Ultraljud buk – normal

Fall 1; Radiologi



- Pleuravätska
- Periportalt ödem
- Ascites

Fall 1; Radiologi



- ????
- Mjälten saknas
- Saknar lienalkärl
- Pancreas medellinjen, "saknar svans"


Fall 1; Isolerad kongenital aspleni

- Autosomalt dominant
- Screena familj
- Debut ofta med fulminant pneumokocksepsis
- Pneumokockvaccin ev antibiotikaproylax



Fall 2; Anamnes

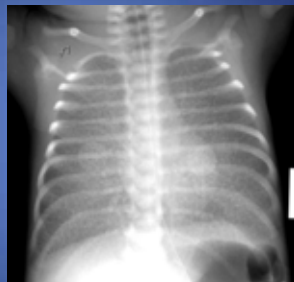
- Prematur v 35
- Polyhydramnios
- Katastrofsnitt
- Analatresi
- Dyspné, cyanos



Fall 2; Radiologi

- Gryniga förtätningar
- Hyperinflation
 - Lungvenstas?
 - GBS infektion?
- ????

Saknar trachea

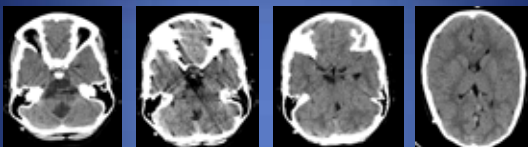


Trachealatresi

- Oftast letal
- Vanligen saknas hela trachea
- Bronker från esofagus
- Missbildningssyndrom
 - Analatresi
 - Gallblåseatresi

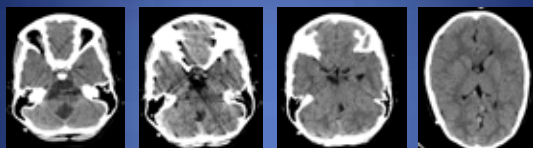


Fall 3; Anamnes



- 7-årig flicka med myelomeningocele och Chiari II-anomali
- Shuntop kontrollerad sedan födelsen
- DT skulle shuntkontroll

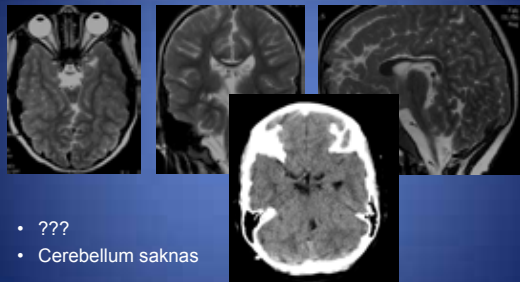
Fall 3; Radiologi



- Ingen hydrocefalus
- Chiari II-missbildning
- Vermis saknas
- Ovanligt formad 4:e ventrikeln

????? Vad saknas??

Fall 3; Radiologi



- ???
- Cerebellum saknas

Fall 4; Avsaknad av cerebellum

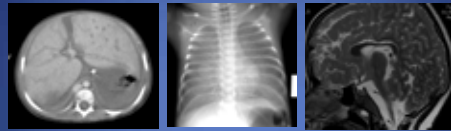
Varierande grad av:

- Ataxi
- Dysartri
- Balansproblem
- Kognitiva problem

Förvånansvärt lite symtom i förhållande till vad som saknas



Barn är oskrivna kort



- Vänta dig det oväntade
- Lättare att se patologi än att reagera på att något saknas

