

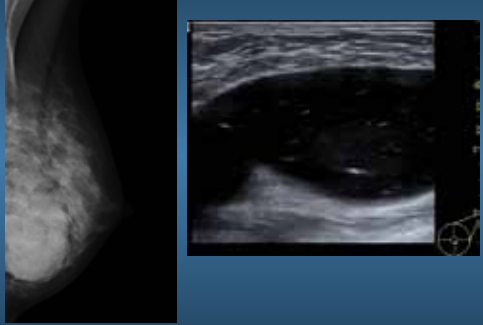
Macrolane och bröstdiagnostik



Venus från Milos Rubens Schiele

KAROLINSKA Magnus Tengvar Röntgenveckan Örebro
Karolinska universitetssjukhuset Solna sep 2010 1

Macrolane och bröstdiagnostik



KAROLINSKA Magnus Tengvar Röntgenveckan Örebro
Karolinska universitetssjukhuset Solna sep 2010 2

Macrolane

- Stabiliserad hyaluronsyra
- Högviskös gel
- 98% vatten
- Biologiskt nedbrytbar med stor variation
- Saknar antigena egenskaper

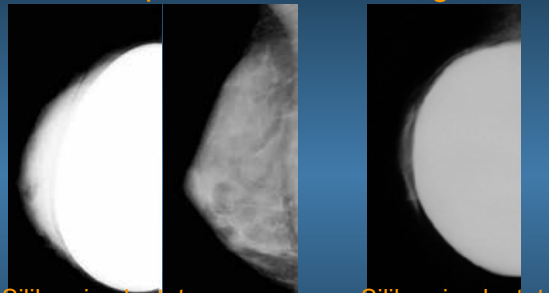
KAROLINSKA Magnus Tengvar Röntgenveckan Örebro
Karolinska universitetssjukhuset Solna sep 2010 3

Macrolane

- Omfattande toxicitetsstudier ua
- Nästan 20 miljoner subcutana behandlingar i ansikte
- Vävnadsutfyllning
- "Body contouring"
- Bröstförstoring

KAROLINSKA Magnus Tengvar Röntgenveckan Örebro
Karolinska universitetssjukhuset Solna sep 2010 4

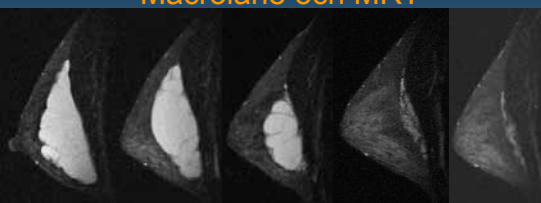
Silikonimplantat och bröstdiagnostik



Silikon-implantat djupt om muskel "Push back" Silikon-implantat ytligt om muskel

KAROLINSKA Magnus Tengvar Röntgenveckan Örebro
Karolinska universitetssjukhuset Solna sep 2010 5

Macrolane och MRT

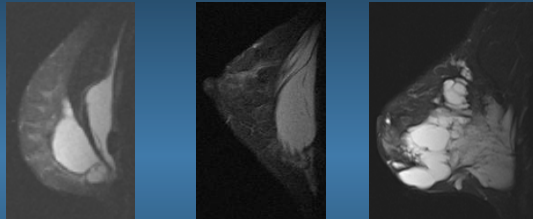


0 3 6 12 24

Månader efter 100ml pat n:o 103

KAROLINSKA Magnus Tengvar Röntgenveckan Örebro
Karolinska universitetssjukhuset Solna sep 2010 6

MRT



Djupt och ytligt om muskel Enbart djupt om muskel Inne i bröstkörtel

KAROLINSKA Magnus Tengvar Karolinska universitetssjukhuset Solna Röntgenveckan Örebro sep 2010 7

Uppföljning mammografi 1år

Material och metod: 21 konsekutiva försökspersoner (ålder vid injektion 25-49 år) som injicerats med 100 ml Macrolane/bröst undersöktes med konventionell mammografi (analog film endast projektion 2) ett år efter injektionen. Mammografibilderna bedömdes oberoende av 7 radiologer med mångårig vana från mammografi.

KAROLINSKA Magnus Tengvar Karolinska universitetssjukhuset Solna Röntgenveckan Örebro sep 2010 8

Uppföljning mammografi 1år

- Täthet enl BIRADS
- Finns synlig gel på mammografibilden
- Hur stor del av bröstet skymms av gel
- Hur mycket stör gelen bedömning av bröstkörtelvävnad
- Är mammografibilden acceptabel för diagnostik i screening

KAROLINSKA Magnus Tengvar Karolinska universitetssjukhuset Solna Röntgenveckan Örebro sep 2010 9

Uppföljning 1år

Är Mammografibilden acceptabel för diagnostik i screening?

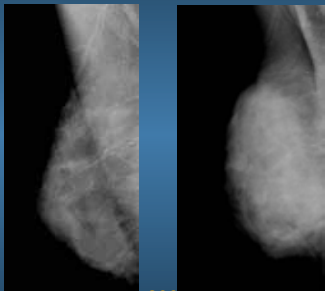
Nej för alla utom en patient

Ytterligare undersökningar krävs

- Fler projektioner
- Ultraljud?
- MRT?

KAROLINSKA Magnus Tengvar Karolinska universitetssjukhuset Solna Röntgenveckan Örebro sep 2010 10

Mammografi före beh och 12 mån efter



n:o 206

KAROLINSKA Magnus Tengvar Karolinska universitetssjukhuset Solna Röntgenveckan Örebro sep 2010 11

Macrolane och mikrokalk



- Mikrokalk går att se "genom" Macrolane

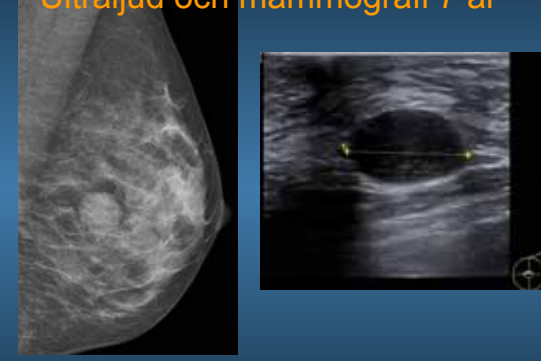
KAROLINSKA Magnus Tengvar Karolinska universitetssjukhuset Solna Röntgenveckan Örebro sep 2010 12

Macrolane och Ultraljud

- Ser ut som cysta med "snöflingefenomen"
- Ingen ökad vaskularisering
- Diff diagnos mucinös tumör


KAROLINSKA Magnus Tengvar Karolinska universitetssjukhuset Solna Röntgenveckan Örebro sep 2010 13

Ultraljud och mammografi 7 år



KAROLINSKA Magnus Tengvar Karolinska universitetssjukhuset Solna Röntgenveckan Örebro sep 2010 14

Macrolane och Ultraljud



KAROLINSKA Magnus Tengvar Karolinska universitetssjukhuset Solna Röntgenveckan Örebro sep 2010 15

Macrolane och Ultraljud Ultraljudsledd finnålspunktion

- Punktion kan utföras på sedvanligt sätt
- Gelen är mycket högviskös.
- Går inte att tömma helt vid finnålspunktion
- Makroskopiskt "grynigt", högvisköst och färglöst material
- Cytologi: cellfritt eller enstaka makrofager (fåtal egna fall)

KAROLINSKA Magnus Tengvar Karolinska universitetssjukhuset Solna Röntgenveckan Örebro sep 2010 16

Hur handlägga patienter med Macrolane i bröstet vid radiologisk bröstdiagnostik

- Information till alla inblandade
- Plastikkirurger
- Patienter
- Bröstradiologer
- Läkare på bröstmottagning

KAROLINSKA Magnus Tengvar Karolinska universitetssjukhuset Solna Röntgenveckan Örebro sep 2010 17

Plastikkirurger

- Behandla bara patienter som är anamnestiskt och statusmässigt "bröstfriska"
- Behandla inte högriskpatienter för bröstcancer (hereditet)
- Patienter över 40 år ska ha utfört screeningmammografi med normalt utfall innan behandling
- Informera patienten att mammografidiagnostik försvåras under lång tid (betydligt mer än 1 år) efter beh.

KAROLINSKA Magnus Tengvar Karolinska universitetssjukhuset Solna Röntgenveckan Örebro sep 2010 18

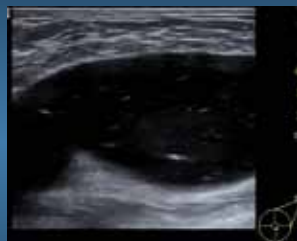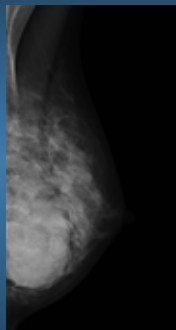
Patienten

- Informera om att Macrolane finns i bröstet vid all klinisk och radiologisk bröstdiagnostik

Bröstradiologen

- Komplettera mammografiundersökning med fler projektioner och ultraljud hos patienter med Macrolane i bröstet
- Känna till hur Macrolane ser ut på mammografibild och vid ultraljudsundersökning

Macrolane och bröstdiagnostik



Frågor Diskussion